Erfahrungen

über das Tuberculin aus der

Professor Schöler'schen Augenklinik

in Berlin.

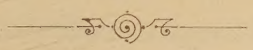

Inaugural Dissertation

zur

Erlangung der Doctorwürde

in der

Medizin, Chirurgie und Geburtshülfe.

Der medizinischen Facultät der

Universität Rostock

vorgelegt

von

Walther Albrand.

1891.

Digitized by the Internet Archive
in 2026

https://archive.org/details/IA41553607_0046

Separat-Abdruck aus den „Klin. Monatsblättern für Augenheilkunde“.
Mai-Heft. 1891.

Erfahrungen über das Tuberculin aus der Professor Schöler'schen Augenklinik in Berlin.

Von
Walther Albrand.

Im Folgenden soll eingehend über einen Fall von unzweifelhafter Tuberculose der Conjunctiva des rechten oberen Lides berichtet werden; denn es ist von Interesse, die Casuistik dieser immerhin sehr seltenen Affection möglichst zu vervollständigen. Zwar ist zuzugeben, dass an anderen Orten, mit dem häufigeren Vorkommen der Tuberculose, auch die der Augenbindehaut öfter zur Beobachtung kommt. So spricht J. Müller[1]) z. B. von drei sicher constatirten Fällen der Bindehauttuberculose, die in dem Zeitraum eines halben Jahres in der Tübinger Augenklinik beobachtet wurden. In der Augenklinik des Herrn Professor Schöler, in welcher jährlich ca. 8000 Pat. zur Behandlung kommen, ist jedoch die Tuberculose in dieser Localisirung bezüglich des Auges in Jahren nicht gefunden worden. Unser Fall zeichnet sich zweitens aus, durch die rein local gebliebene tuberculöse Lidaffection ohne sonstige Erkrankungen des Auges und des übrigen Körpers, abgesehen von den tuberculös ergriffenen Wangendrüsen derselben Seite. Letztere werden aber überhaupt wohl nie vermisst bei längerer Dauer der

[1]) Mittheilungen aus der ophthalmiatr. Klinik in Tübingen, herausgegeben von A. Nagel. II. Bd. Heft 3. 1890. J. Müller: Ueber Tuberculose der Augenbindehaut. (Inaug.-Dissert.)

Beobachtung.[1]) Ferner interessirt vor allen Dingen der günstige Erfolg nach der Injections-Behandlung mit dem Koch'schen Mittel. Bevor wir jedoch auf die günstige Einwirkung der Koch'schen Flüssigkeit auf den localen Process eingehen, die wir in der Klinik während der dreimonatlichen Behandlungsdauer beobachteten, sei die Geschichte des Falles mitgetheilt.

Fräulein Fr. Kn. aus Cz. in Posen, 17 Jahre alt, ist angeblich früher stets gesund gewesen, will besonders nicht an Scrophulose gelitten haben. Die Eltern sind gesund. Vier Geschwister leben und sind gesund bis auf eine Schwester, die seit zwei Jahren an schwerer hysterischer Lähmung der unteren Extremitäten leidet. Grosseltern mütterlicherseits leben. Grossmutter mütterlicherseits sehr „nervös". Grosseltern väterlicherseits †, angeblich aber nicht an Phthisis, (obwohl Pat. bemerkt, dass die Grossmutter väterlicherseits in ihren letzten Lebensjahren lungenleidend gewesen sei und nur einen functionirenden Lungenflügel besessen.) Nur ein Onkel väterlicherseits soll bereits einmal an „galoppirender Schwindsucht" erkrankt sein, sich augenblicklich aber im besten Wohlsein befinden.

Im Anfang 1890 stellte sich bei Pat. eine Anschwellung des rechten oberen Augenlids in seinem äusseren Theil ein, welche allmählich zunahm, zwar ohne wesentliche Schmerzen und entzündliche Erscheinungen, aber doch so, dass eine erhebliche Ptosis sich einstellte. Gleichzeitig entwickelte sich eine beträchtliche, aber indolente Anschwellung der rechtsseitigen Lymphdrüsen vor und unter dem rechten Ohr. Sonst sollen keine Lymphdrüsenschwellungen aufgetreten sein.

Bisher wurde Pat. augenärztlich behandelt von Herrn Dr. Westhoff in Osnabrück; schon damals wurde der Verdacht einer tuberculösen Affection ausgesprochen. Im Sommer

[1]) cf. Amiet. Inaug.-Dissert. Zürich. 1887. Siehe auch hier die Zusammenstellung der bis dahin veröffentlichten 47 Fälle von Tuberculose der Bindehaut.

1890 kam Pat. in Behandlung des Herrn Professor Uhthoff, welcher uns in liberalster Weise auf unsere Bitte seine Beobachtungen über die Kranke überlassen hat.

Der damalige Status ist folgender: die äussere Hälfte des rechten oberen Augenlides ist stark verdickt, fühlt sich sehr derb sklerotisch an. Nach innen hin setzt sich die derbe resistente Schwellung ziemlich scharf gegen den gesunden Theil des Lides ab. Die äussere Lidhaut ist völlig intact. Der eigentliche Sitz des Krankheitsprocesses ist der äussere Theil der Conjunctiva palpebrarum. Beim Umschlagen des oberen Lides zeigt sich die Conjunctiva palpebrarum in der äusseren Hälfte ausserordentlich derbe und stark verdickt. Ihre Oberfläche ist bedeckt mit flachen, zum Theil sehr grossen, runden, papillären Excrescenzen, und haben einige einen Durchmesser von ca. 2 bis 5 mm. In der Mitte dieser platten, scheibenförmigen, grössern Prominenzen findet sich eine centrale Einsenkung mit gelblichem Belag, während die breiten Ränder derselben ausgesprochen gewulstet sind und über die Oberfläche hervorragen. Diese starke Abflachung der papillären Wucherungen ist offenbar durch das fortwährende Reiben des Lids auf dem Bulbus zu Stande gekommen.[1]) Neben diesen grösseren, scheibenförmigen Excrescenzen der Conjunctiva palpebrarum finden sich zahlreiche kleinere, rundliche Wucherungen der Conjunctivaloberfläche, so dass die Bindehaut an den betreffenden Stellen ein unregelmässiges höckeriges Aussehen gewinnt. Dazwischen sieht man ferner an einzelnen Stellen des erkrankten Conjunctivalgewebes zahlreiche kleine, graue, tuberkelartige Knötchen, namentlich an der Grenze zum gesunden hin und in der Gegend der oberen Uebergangsfalte.

---

[1]) Auf diesen Umstand macht auch schon Haab (Tuberculose des Auges. A. v. Graefe's Archiv für Ophthalmologie. Bd. XXV. 4. 1878) aufmerksam. Mit seiner trefflichen Schilderung vom äusseren Habitus einer tuberculösen Conjunctiva stimmt auch unser Fall im Wesentlichen überein.

Im weiteren Verlauf der Affection liess sich constatiren, wie sich das Fortschreiten des Processes mit Schwellung der betreffenden Conjunctivalpartien und Eruption weisslicher, grauröthlicher Knötchen documentirte. Die Lymphdrüsen vor dem rechten Ohr und unterhalb desselben waren stark angeschwollen, fast bis zur Wallnussgrösse, aber indolent. In der präauriculären Drüse war Fluctuation nachweisbar.

Auf den ersten Blick hin legte der objective Befund (die starke sklerotische Schwellung der äusseren Lidhälfte und die indolente Schwellung der benachbarten Lymphdrüsen), den Verdacht nahe, dass es sich hier um eine syphilitische Initialsklerose mit secundärer Lymphdrüsen-Schwellung handeln könnte. Gegen eine derartige Affection sprach aber einmal der Sitz, da der syphilitische Primäraffect seinen Sitz am freien Lidrande zu haben pflegt. Ferner fehlten zur Annahme eines ulcerösen Schleimhautsyphilids, oder des Zerfalls eines Gumma's, jegliche Anhaltspunkte sowohl anamnestisch, als objectiv beim Fehlen jeglicher Spur von Lues an anderen, von derselben bevorzugten Schleimhäuten. Dem gegenüber wurde bei genauerer Untersuchung und Würdigung des eigenthümlichen Befunds, jenen oben beschriebenen Wucherungen in der Conjunctiva, von Herrn Prof. Uhthoff, in Uebereinstimmung mit Herrn Dr. Westhoff-Osnabrück, die Wahrscheinlichkeitsdiagnose auf eine tuberculöse Conjunctivalaffection gestellt,

Nachdem Pat. im Juni 1890 in die Schöler'sche Klinik aufgenommen, wurden zunächst Stücke aus der erkrankten Conjunctiva excidirt, in Alkohol gehärtet und mikroskopisch untersucht. Es fanden sich in dem dicht mit Rundzellen infiltrirten Gewebe zahlreiche typische Miliartuberkel mit Riesenzellen und vor allem Tuberkelbacillen (nach der Ziehe-Neelsen'schen Methode), wenn auch in geringer Menge. Herr Dr. Kroenig hatte die Güte, diesen Befund zu controliren. Ferner wurden bei zwei Kaninchen kleine excidirte Stückchen in die vordere Kammer ge-

bracht;[1]) jedesmal trat nach Ablauf von ca. 4 Wochen eine ausgesprochene tuberculöse Iritis ein. Die kleinen implantirten Stücke der Conjunctiva lagen die ersten Wochen, nachdem die leichten entzündlichen Reactionen des operativen Eingriffs vorüber waren, ziemlich reizlos und von hellgrauer Farbe auf der Kaninchen-Iris. Erst nach Ablauf der vier Wochen nimmt das kleine graue, bis dahin reizlos auf der Iris liegende Stück Bindehaut einen gelblichen Farbenton an, umgiebt sich mit einer gelblichen Exsudatschicht, zeigt Vascularisation, und von da ab bildet sich durch stetige Propagation eine hochgradige tuberculöse Iritis aus, so dass schliesslich die ganze Iris mächtig verdickt und vascularisirt, sowie ganz mit Tuberkelknötchen, zum Theil von erheblicher Grösse, durchsetzt ist. In diesem Stadium (ca. sieben Wochen nach der Impfung) wird das eine Versuchsthier zwecks anatomischer Untersuchung der Augen getödtet. Herr Prof. Uhthoff hat uns liebenswürdigerweise beide Bulbi im Zusammenhange mit einander übersandt. Die Iris des rechten Auges stellt auf dem Durchschnitt eine zusammenhängende, gewaltig verdickte und mit der vorderen Linsenkapsel verwachsene schwärzliche Masse dar, welche reichlich mit zum Theil recht grossen, bis zu ca. 1 mm. im Durchmesser, gelblich-käsigen Knötchen durchsetzt ist. Bei der mikroskopischen Untersuchung zeigte sich das ganze Irisstroma stark von Rundzellen infiltrirt; auch gelang es leicht,

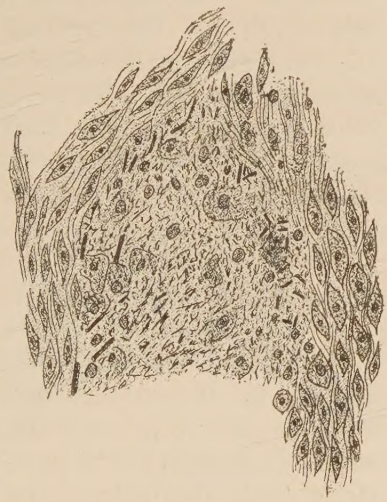

[1]) Pagenstecher und Pfeiffer: Lupus oder Tuberculose. Berl. Klin. Wochenschrift. 19. 1883.

specifisch tuberculöses Gewebe aufzufinden. Hingegen war es erst nach langem Suchen möglich, mit Sicherheit die Koch'schen Bacillen aufzufinden, vielleicht daher rührend, dass das Präparat so lange in Müller'scher Flüssigkeit gelegen.[1])

Die Behandlung bestand ausser den Excisionen des tuberculös erkrankten Conjunctivalgewebes in regelmässiger galvanokaustischer Zerstörung namentlich der neu an der Grenze des Processes aufschiessenden tuberculösen Gebilde. Auf diese Weise gelang es schliesslich, den Process zu beschränken und ihn vorläufig zum Abschluss zu bringen, indem ausgedehnte Narbenbildung in dem erkrankten Territorium auftrat. Die Ptosis verschwand im Verlaufe der Behandlung fast völlig, so dass das Auge von aussen einen ganz gesunden Eindruck machte. Die beiden Lymphdrüsen, welche im Laufe der Behandlung Fluctuation zeigten, wurden incidirt und danach erhebliche Eitermengen entleert.

Die sonstige genaue Untersuchung des Körpers durch Herrn Dr. Kroenig ergab überall normale Verhältnisse.

Nach der Entlassung aus der Klinik (August 1890) wurde Pat. noch im Auge behalten, und zeigte sich auch bald die Unzulänglichkeit unserer bisherigen Behandlungsmethode. Es machte sich ein Fortschreiten des Processes auf der Lidbindehaut bemerklich, so dass noch zweimal kleinere galvanokaustische Eingriffe vorgenommen werden mussten. Anfang December 1890 entschloss sich Pat. auf ärztliches Anrathen, sich einer Koch'schen Injectionscur zu unterwerfen, und liess sich zum zweiten Mal in die Schöler'sche Augenklinik aufnehmen.

Da wir selbst noch nicht im Besitze des Koch'schen Mittels waren, ferner auch noch keine Erfahrung über die Dosirung desselben besassen, war Herr Stabsarzt

---

[1]) Allerdings gelang es Liebrecht, noch nach 12 Jahren, während welcher Zeit das Präparat in Müller'scher Flüssigkeit gelegen, die Bacillen zu färben. (Beitrag zur Kenntniss der Geschwülste des Uvealtractus. A. v. Graefe's Archiv. Bd. XXXVI. 4.)

Dr. Hertel so gütig, auf unsere Bitte die Injectionen zu übernehmen und ihre Wirkung mit zu beobachten.

Angeblich hat sich Pat. in der letzten Zeit zu Hause sehr wohl befunden. Von Seiten des rechten Auges hätte sie keine Spur von Beschwerden bemerkt. Die jetzt und auch später wiederholt vorgenommene interne Untersuchung durch Herrn Dr. Hertel liess nie etwas Pathologisches auffinden. Puls c. 80; Athmung c. 16; Temp. = 37,0°. Der allgemeine Habitus der Pat. ist entschieden ein kräftiger; das Aussehen ist frisch und blühend. Körpergew. = 122 Pfd. Urin frei von Saccharum und Albumen. Auf der rechten Wange befinden sich vor dem rechten Ohr und am Kieferwinkel über den entsprechenden infiltrirten Lymphdrüsen zwei zarte Narben, von zart röthlicher Farbe und wenig consolidirt erscheinend. Unter dem rechten Ohrläppchen fallen noch zwei kleine Drüschen auf. Am Halse, sowie sonst am Körper, waren keine Drüsenschwellungen zu constatiren. Das rechte obere Augenlid zeigte eine geringe Ptosis und eine härtere infiltrirte Partie im äusseren Abschnitt; ganz nahe dem Canthus sass ein kleines Chalazion. Die äussere Haut über der ganzen derben Partie verhielt sich normal. Nach Umkehrung des rechten oberen Lids sieht man nahe der Uebergangsfalte verschiedene narbige Partien auf der Conjunctiva, die nach dem äusseren Augenwinkel hin an Grösse wachsen. In unmittelbarer Umgebung der Narben zeigt die Conjunctiva feine papilläre Excrescenzen von hochrother Farbe; dem freien Lidrande zu nehmen diese granulirende Beschaffenheit der Schleimhaut und der gesättigte Farbenton allmählich ab. Der Schwellung, die das Lid in normaler Stellung im äusseren Abschnitt präsentirt, entspricht nach

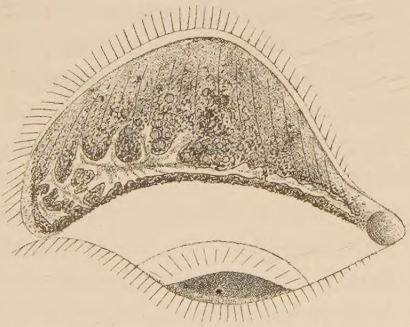

dem Umklappen die Partie der Schleimhaut rings um die grössere strahlige Narbe, indem hier die Bindehaut besonders geröthet und fast gewulstet erscheint. Die Stelle der grösseren Narbe zeigt das frühere Ulcus an dem oberen Rande der narbigen Schleimhautpartien. Am oberen Rande der narbig veränderten Schleimhaut, gegen den Lidrand hin an Zahl abnehmend, machen sich verschiedene, weissliche ca. hirsekorngrosse Knötchen bemerkbar (Tuberkelsuspect), so dass das Aussehen dieser Partien wirklich an das des Trachoms erinnert.[1]) Nur waren in unserem Falle die Knötchen graulich-gelblich verfärbt, nicht so glasig durchscheinend und äusserst gering über die Oberfläche prominirend. Im übrigen ergab die Untersuchung beider Augen vollkommen normale Verhältnisse.

Vom 9. bis 12. December 1890 wurden in steigender Dosis injicirt 0,001; 0,002; 0,004; 0,007 Tuberculin. Nach diesen kleinen Dosen trat nur ganz geringe allgemeine Reaction auf (geringe Steifigkeit in den Gliedern); dem entsprechend reagirten auch die local tuberculösen Herde, wenn auch sichtlich, doch nur in sehr geringem Maasse. Die beiden Wangennarben rötheten sich etwas, die Drüsen der rechten Wange (präauriculär und am Angulus Maxillae) zeigten ein wenig stärkere Schwellung. Auch das rechte obere Lid erschien schon von aussen um ein geringes in toto geschwollen. Nach Umdrehung desselben bemerkte man auch hier eine leichte Zunahme der Schwellung, vor allem in der Nähe der mittleren grossen Narbe. Was aber am meisten auffällt, ist der Umstand, dass die suspecten weisslichen Knötchen schärfer hervortreten, indem sie einmal etwas grösser erscheinen und ein wenig mehr über die Oberfläche prominiren, andererseits aber auch einen mehr gelblichen Farbenton erkennen lassen. Ja, es scheint fast so, als ob die Knötchen stellenweise confluirten.

Anders gestalteten sich die Erscheinungen bei den

[1]) cf. Rhein. Zur folliculären Erkrankung der Conjunctiva. A. v. Graefe's Archiv für Ophthalm. Band XXXIV. 1888.

nun folgenden grösseren Dosen. Vom 13. bis 20. December 1890 wurden 0,15; 0,02; 0,03; 0,03 injicirt. Jedesmal nach der Injection trat sehr heftige allgemeine Reaction auf (sehr gestörtes Allgemeinbefinden, Frösteln und Hitze, Kopfschmerz, Epistaxis, Temperatursteigerung bis zu 40,3°). Von Seiten des Larynx und der Lungen traten sowohl jetzt, wie auch später nie krankhafte Symptome auf. Ebenso antworteten auch die tuberculösen Localaffectionen in viel stärkerem Maasse. Das rechte obere Augenlid zeigt ein sehr deutliches Anwachsen der Ptosis. Die Conjunctiva erscheint rings um die Narben besonders stark geröthet und gewulstet. Dazwischen markiren sich sehr scharf die einzelnen grau-gelblichen Knötchen, zum Theil mit einander verschmolzen. Die beiden Wangennarben rötheten sich jedesmal stärker, und erstreckte sich auch die Röthung auf die sie unmittelbar umgebenden Hautpartien. Die darunter gelegenen Drüsen schwollen jedesmal sehr deutlich an. Da die Nasenöffnungen sich nach den Injectionen ebenfalls geröthet, geschwollen und excoriirt zeigten, wurden wir hierdurch zur genaueren Untersuchung der Nasenhöhlen aufgefordert, um so mehr, als ein Fall bekannt ist, wo die tuberculöse Nasenaffection continuirlich durch den Thränennasenweg zur Infection der Conjunctiva geführt hatte.[1]) Jedoch selbst die genaueste und wiederholte Inspection und Sondirung liess beiderseits in der Nase, wenigstens makroskopisch, nichts Tuberculoseverdächtiges auffinden. Ausser einer mässigen Verdickung des Schleimhautpolsters der unteren Muschel und den gewöhnlichen Zeichen einer chronischen Rhinitis mit Schwellung und stärkerer Secretion einzelner Schleimhautpartien liess sich nichts constatiren, was auch nur an Tuberculose erinnert hätte. Auch zeigten sich von Anfang an die Thränennasenwege beiderseits völlig intact. Die Quelle der Epistaxis konnte ich ebensowenig auffinden; besonders wurde

---

[1]) Wagemann, A. v. Graefe's Arch. f. Ophthalm. Bd. XXIV. 4. 1888.

die knorpliche Partie des Septums genau untersucht, wo aber jede Spur einer stattgehabten Blutung fehlte.[1])

Vom 21. December 1890 bis zum 22. Januar 1891 wurden injicirt: 0,03; 0,03; 0,04; 0,05; 0,06; 0,06; 0,07; 0,08; 0,09; 0,1; 0,1; 0,15; 0,2. Hierbei zeigte sich nun entsprechend den Beobachtungen Anderer,[2]) dass mit allmählich steigender Dosis im umgekehrten Verhältniss sowohl die allgemeine, als die locale Reaction sich verhielt. Das rechte obere Augenlid schwoll in der Folgezeit ab, wurde in toto viel weicher und leichter umdrehbar, so dass es sich äusserlich gegen Ende Januar 1891 in nichts von dem der anderen Seite unterschied. Ebenso schwoll die Conjunctiva allmählich ab, namentlich um die Narben herum nahm sie ein normales blasses Aussehen an und zeigte vor allen Dingen ein ganz allmähliches Verschwinden der suspecten Knötchen beim Fehlen jeglicher Nekrose, jeglicher Ulceration, ohne dass man aber eigentlich im Stande wäre, den genauen Zeitpunkt anzugeben, wo man makroskopisch von den verdächtigen Erhabenheiten nichts mehr bemerkte. Nach der jedesmaligen, an Dosis allmählich ansteigenden Einspritzung trat zwar jedesmal wiederum an der Conjunctiva Schwellung, Röthung und Deutlicherwerden der grauen Knötchen auf, aber im umgekehrten Verhältniss zur Grösse der Dosis, so dass schliesslich nach den grössten Dosen überhaupt keine Reaction der Bindehaut mehr auftrat, und vornehmlich auch die an Zahl und Grösse immer spärlicher werdenden Knötchen keine Spur mehr von ihrer früheren Gegenwart verriethen.

Am 30. December 1890 wurde unmittelbar oberhalb der grossen Narbe, da hier noch am deutlichsten einige kleine Knötchen auf der sonst nur noch sehr spärlich mit denselben besetzten Conjunctiva zu sehen waren, ein kleines

---

[1]) Moldenhauer, Krankheiten der Nasenhöhlen etc. 1886.

[2]) Uhthoff, Beitrag zur Behandlung Augenkranker nach dem Koch'schen Injectionsverfahren. (Berl. Klin. Wochenschr. 1891. Nr. 7.)

Stückchen derselben excidirt. Herr Dr. C. Hess fertigte Serienschnitte an, aber trotz sorgfältigster Untersuchung fanden sich in denselben keine Tuberkelbacillen, überhaupt kein specifisch-tuberculöses, sondern ein fast normales, nur wenig verändertes und infiltrirtes Schleimhautgewebe. Nach alledem machte es ganz den Eindruck, dass das tuberculöse Gewebe ohne makroskopisch sichtlichen Zerfall und äusserliche Abstossung einfach der Resorption anheimgefallen.

In ähnlicher Weise schwollen die beiden Drüsenpartien auf der Wange im Laufe der Koch'schen Behandlung ab, unter jedesmaliger, allerdings gradatim abnehmender Schwellung nach der jeweiligen Einspritzung, zeigten jedoch noch Mitte Januar 1891 eine, wenn auch geringe Schwellung, und suspecterweise behielten die Narben fortwährend ihre zarte, rosige, wenig consolidirte Beschaffenheit. Dies wies darauf hin, dass in der Tiefe vielleicht noch lebensfähiges tuberculöses Gewebe oder bereits sequestrirte, abgestorbene Drüsenpartien lagen. Zumal die untere Narbe eitrig infiltrirt erschien, den nahen Durchbruch ankündigend, so wurde an beiden Stellen mit dem scharfen Löffel eingegangen und ein zum Theil zerfallener, zum Theil schwammiger Drüsenkern ausgelöffelt. Herr Dr. C. Hess untersuchte die ausgelöffelten Partien aufs eingehendste, und fand in denselben typische Tuberkelknötchen mit Riesenzellen und epithelioiden Zellen um letztere, in einigen Riesenzellen sogar massenhaft Tuberkelbacillen. Bei der Auslöffelung gelangte Herr Prof. Schöler schon gleich nach dem Eindringen durch die Narben unter die Haut auf derbes, festes, anscheinend gesundes Gewebe, so dass es aussah, als ob sich um den, zum Theil durch das Tuberculin nekrotisirten Tuberkelherd eine stärkere Reaction im angrenzenden gesunden perituberculösen Gewebe gebildet hätte, welche in Gestalt eines festen Bindegewebswalles ihrerseits ebenfalls die Nekrose des Tuberkels unterstützte. Die beiden kleinen Wunden schlossen sich schnell, nur blieb je eine feine Fistel zurück, aus der sich ganz geringe Secretmengen ausdrücken liessen.

Daher wurden Ende Januar 1891 die beiden Fistel ausgiebig gespalten und von tuberculösem Gewebe, wenn solches überhaupt mit Sicherheit zu erkennen war, alles nur irgendwie Verdächtige von Herrn Prof. Schöler ausgekratzt. Von letzterem wurden Gewebspartikelchen in je ein Auge von zwei Kaninchen hineingeimpft. Leider sind die zwei Kaninchen bereits innerhalb der vierten Woche gestorben und daher nicht beweiskräftig; denn auch Knapp betont ausdrücklich, dass an zwei geimpften Kaninchen erst nach vier Wochen sich eine deutliche tuberculöse Iritis einstellte.[1]) Unsere zwei Kaninchenaugen zeigten jetzt noch eine ganz normal aussehende Iris, in deren Pupillargebiet das Gewebspartikelchen völlig eingeheilt und von den Irisgefässen vascularisirt erschien. Im übrigen Körper der zwei Thiere fand sich nichts Verdächtiges. Diesmal verheilten die beiden Wangenwunden glatt ohne Zurückbleiben von Fisteln und zeigten bereits nach Mitte Februar 1891 eine feste, derbe Beschaffenheit ohne wesentliche Verdickung in dem darunter liegenden Gewebe. Die zwei kleinen Drüsen unterhalb des rechten Ohrläppchens zeigten während der ganzen Koch'schen Behandlung keine Veränderungen bezüglich des Auftretens von Schwellung in denselben, vielmehr schrumpften dieselben derartig, dass sie schliesslich überhaupt nicht mehr getrennt zu fühlen waren, sondern nur ein ganz kleines, hartes, eben noch durch die Haut durchfühlbares Knötchen repräsentirten.

Völlig indifferent verhielt sich das Chalazion des rechten oberen Lids gegen die Koch'sche Flüssigkeit. Dasselbe wurde erst Mitte Januar 1891 von aussen incidirt und daraus nur wenig breiige Masse ausgelöffelt. Wenn nach Baumgarten[2]) das Chalazion in den meisten Fällen als

---

[1]) Archiv f. Augenhlkde. Knapp und Schweigger. XXII. Bd. I. Heft. 1890. Knapp: Ein Fall von Tuberculose der Conjunctiva.

[2]) Ueber Lupus und Tuberculose der Conjunctiva. Virchow's Archiv, Bd. LXXXII. 1882.

tuberculoser Art anzusehen ist,[1]) so trifft diese Annahme für unseren Fall nicht zu. Denn wir vermochten in dem Chalazioninhalt nichts von tuberculösem Gewebe, geschweige denn Tuberkelbacillen nachzuweisen. Der ganze Inhalt bestand aus formlosen Detritusmassen mit überhaupt nur wenig zelligen Elementen. Da nicht mehr genau zu constatiren war, seit wie lange das kleine Chalazion bestand, so könnte man ja, falls dasselbe wirklich erst später im Verlaufe des tuberculösen Processes auf der Schleimhaut aufgetreten, zu der Ansicht neigen, dass, sei es entzündliche Schleimhautschwellung, sei es die nachherige Narbenstricturirung, Anlass zu der cystoiden Drüsendegeneration gegeben hätten. Allein hiergegen spricht entschieden der Sitz der kleinen Geschwulst, welche unmittelbar am Lidrande nahe dem Canthus ext., aber ganz entfernt von dem eigentlichen Krankheitsherd und unmittelbar unter der äusseren Lidhaut lagerte. Dass später in einen solchen Entartungsherd auch leicht eine Invasion von Tuberkelbacillen bei ungehinderter Propagation des Processes stattfinden kann, soll natürlich nicht angezweifelt werden. In unserem Falle neige ich der Ansicht zu, dass Chalazion als zufälliges Accidens anzusehen, und zwar nach Haab's Erachten als Atherom.

Nach einer 14tägigen Pause begann die letzte Reihe der Injectionen zum Zwecke einer Controle des bis dahin Erzielten.[2]) Vom 7. bis 20. Februar 1891 wurden injicirt: 0,15; 0,15; 0,11. Auf diese Dosen, und zwar jetzt auch wieder gradatim abnehmend, trat wiederum (namentlich nach der ersten Injection) sehr heftige allgemeine Reaction

[1]) Auch Tange sieht auf Grund seiner Untersuchungen das Chalazion als tuberculöses Granulom mit specifischen Tuberkelknötchen und Tuberkelbacillen an. (Beitr. z. pathol. Anatomie u. allgem. Pathologie. Bd. IX. 1890. Ueber die Aetiologie des Chalazion, Beitrag zur Kenntniss der Tuberculose. Aus dem pathol. Institut in Tübingen.)

[2]) Vergl. über die Bedeutuug der Controlinjectionen: Gesellschaft der Charité-Aerzte in Berlin. Sitzung vom 22. Januar 1891.

auf (Frösteln, heftiger Kopfschmerz, elendes Allgemeinbefinden, Temperatursteigerung bis 39,3°), hingegen war local keine Spur von Veränderungen zu bemerken. Das rechte obere Augenlid blieb abgeschwollen, die Conjunctiva desselben war blass wie zuvor. An den Wangenwunden zeigte sich keine Steigerung der noch bestehenden geringen Secretion und Schwellung der grösstentheils schon überhäuteten frischen Granulationsflächen. Dass Pat. nach 14tägiger Aussetzung des Mittels allgemein wieder in stärkerem Maasse auf dasselbe reagirte (und zwar auf eine geringere Dosis 0,15 als 14 Tage vorher 0,2), weist offenbar darauf hin, dass in dieser verhältnissmässig kurzen Zeit eine gewisse Entwöhnung von dem Mittel eingetreten, analog etwa den Erfahrungsthatsachen über die Wirkung anderer chemischer Substanzen, nach denen der Körper nach völliger Eliminirung des Mittels aus demselben eben wieder fähig wird, auf kleinere Dosen energischer zu reagiren. Der Umstand aber, dass Pat. jetzt nicht mehr local reagirte, während sie früher offenbar local reagirt hatte, dass andererseits die allgemeine Empfänglichkeit gegen das Mittel fast in demselben Maasse jetzt ebenso wieder auftrat, wie früher, würde sehr zu Gunsten der Annahme sprechen, dass sich im Körper überhaupt kein Depot von tuberculösem Gewebe mehr befand. Nach dem local reactionslosen Ausfall des letzten Injectionsturnus wurde Pat. aus der Klinik entlassen (am 21. Februar 1891). Ihr Aussehen war ein sehr frisches. Das Körpergewicht = 109 Pfd. In Anbetracht der langen immerhin angreifenden Cur, des fast dreimonatlichen Krankenhausaufenthalts bei einem Menschen, der früher stets auf dem Lande gelebt hat, muss uns der Verlust von 13 Pfd. Gewicht nicht wundernehmen.

Dass wir in der Koch'schen Flüssigkeit ein sicheres Hilfsmittel besitzen, sei es bis dahin latent gebliebene Bindehauttuberculose bei sonstigen tuberculösen Augenaffectionen oder bei Vorkommen von Tuberculose in der Nachbarschaft des Auges zur Anschauung zu bringen oder bei ihrem

Fehlen dieselbe auszuschliessen, sei es dieselbe von anderen, unter Umständen ähnlich aussehenden Affectionen (Syphilis, Trachom, Amyloid, in gewissen Fällen vielleicht auch multiple Chalazionbildung) differentiell zu scheiden oder die Diagnose der mehr oder weniger zweifellosen Conjunctivaltuberculose noch zu festigen, das zeigen weitere Mittheilungen von Cohn,[1]) Gepner,[2]) Königshöfer und Maschke,[3]) Silex,[4]) Sattler[5]) — ganz abgesehen von unserem Fall, wo ja die Diagnose von vornherein über allen Zweifel erhaben war, und Pat. nur zu therapeutischen Zwecken in die Klinik kam.

Bezüglich des speciellen Sitzes der Tuberculose erscheint es immerhin auffallend, wenn dieselbe von der versteckten Tasche an oder ganz nahe der oberen Uebergangsfalte her ihren Ausgangspunkt nimmt. Wenn nach Fuchs[6]) das tuberculöse Geschwür sehr oft in der seichten Furche zu finden ist, in der so häufig Fremdkörper hängen bleiben, die vielleicht durch ein geringes Trauma[7]) bei gleichzeitiger Gegenwart von Tuberkelbacillen für letztere die Invasion in das Gewebe erleichtern, so erscheint mir die äusserste Ecke des Gesammtconjunctivalsacks vornehmlich an der oberen Uebergangsfalte viel günstiger für die Entwicklung etwaiger hineingelangter Tuberkelbacillen. Denn wie wir an der Lunge da, wo am meisten Ruhe, nämlich am Apex Pulmonum, am häufigsten von hier aus die Lungenphthise

---

1) Notizen über Einspritzungen Koch'scher Flüssigkeit bei Augenleiden. Berl. Klin. Wochenschr. Nr. 7. 1891.

2) Centralbl. f. prakt. Augenheilkunde. Jan. 1891. Ein Fall von Bindehautlupus, nach dem Koch'schen Verfahren behandelt.

3) Beobachtungen über die Wirkung des Koch'schen Mittels bei Augenerkrankungen. Deutsche med. Wochenschr. 1891. Nr. 2.

4) Berl. med. Ges. Sitzung am 11. Febr. 1891.

5) Centralbl. f. prakt. Augenheilk. Febr. 1891: Heilung eines Falls von Tuberculose der Bindehaut nach dem Koch'schen Verfahren.

6) Bericht der 19. Sitzung der ophthalm. Ges. Heidelberg 1887.

7) Valude's experimentelle Impfversuche ergaben allerdings nur positive Resultate, wenn die Bacillen subconjunctival eingebracht wurden. (Sitzungsber. d. Ges. f. Ophth. z. Heidelberg 1887.)

sich ausbreiten sehen, so bietet auch das oberste Ende an der Conjunctivalumschlagsfalte gewissermaassen als todter Raum den Mikroorganismen die meiste Ruhe zu ihrem Fortkommen, und herrschen hier auch für sie die gedeihlichsten Temperaturverhältnisse. Die Idee Rheins,[1]) das häufigere Befallensein des rechten Auges mit dem vorwiegenden Gebrauch der rechten Hand in ätiologische Beziehung zu bringen, hat entschieden etwas Bestechendes. Wahrscheinlich würde ein solcher Causalnexus aber nur dann sein, wenn eine sehr grosse Anzahl von Fällen bezüglich des Vergleiches beider Augen ein auffälliges Befallensein des einen Auges vor dem anderen darböte.

Die Prognose selbst der tuberculösen localen Bindehautaffection ist immer dubiös, da ja zu allen Zeiten eine Generalisirung des Processes eintreten kann. Gelingt es, frühzeitig den localen Herd zu eliminiren, ist der Pat. selbstverständlich nur dann als geheilt zu betrachten, wenn man wirklich sicher ist, dass 1) keine weitere, etwa noch latente Tuberculose sonst im Körper steckt, und 2) vor allen Dingen, dass in dem localen Herd selbst nichts Tuberculöses mehr vorhanden ist. In unserem Falle lagen die Bedingungen so günstig, wie nur möglich. Pat. befand sich fast von Anfang an unter ärztlicher Aufsicht und wurde rechtzeitig das, soweit ersichtlich, ganz locale Leiden energisch behandelt. Trotz alledem zeigten die spätere Injectionscur und der Nachweis von Tuberkelbacillen im Drüsengewebe, dass der Process, wenn auch aufgehalten, so doch nicht erloschen war. Andererseits würde eben dieser Nachweis von Bacillen jetzt nicht mehr dagegen sprechen, eine etwaige Heilung bei Pat. anzunehmen. Denn nach Koch's Ansicht stirbt nach Einverleibung seines Mittels vermöge dessen specifischer Wirkung nur das tuberculöse lebende Gewebe ab, während die Tuberkelbacillen in dem nekrotischen Herd, umgeben von einem Granulationswall späteren

[1]) Inaug.-Dissert. Würzburg. Münchener med. Wochenschr. XXXIII. 13 u. 14. 1886.

Narbengewebes, am Leben bleiben. Es fragt sich nur, wie lange die Bacillen unter diesen Bedingungen noch am Leben bleiben können, und ob es gelingt, so lange sie leben, dass alles nekrotische, sie einschliessende Gewebe völlig, sei es spontan, sei es durch Kunsthilfe, sich abstösst. Leider können wir die Annahme, dass lebende Bacillen nicht mehr vorhanden waren, nicht mit Sicherheit bejahen, da die zwei geimpften Thiere eine Woche zu früh gestorben sind. Es wurde aber durch Auskratzen und einige Tage hindurch durch gewaltsames Offenhalten der Wunden in ihrer ganzen Ausdehnung, möglichst für die Entfernung alles Verdächtigen gesorgt. Weiterhin stellt uns die sehr lange Beobachtungsdauer, abschliessend mit noch drei Controlinjectionen nach längerer Aussetzung des Mittels (und bei einem fünf- bis sechstägigen Intervall der einzelnen drei Injectionen) eine Heilung in Aussicht. Trotz aller günstigen Erfahrungen aber, die wir an unserem Falle mit dem Tuberculin gemacht haben, unter allerdings sehr günstigen, ganz localen Verhältnissen, im Beginne des Leidens und bei einem Menschen von kräftiger, allgemeiner Constitution, trotzdem wage ich die Frage, ob definitive Heilung eingetreten, jetzt noch nicht mit Ja zu beantworten, sondern erwarte nur, ob die weitere Beobachtung es lehren wird. Unsere Pat., eine sehr intelligente Dame, die sich zu beobachten versteht, ist auch mit der Weisung entlassen, sich Herrn Prof. Schöler wiederum zu zeigen, sobald sich irgend etwas Suspectes, sei es am Lid, sei es an den Drüsen, bemerkbar macht. Wie verfrüht es wäre, schon jetzt über die Heilbarkeit tuberculöser Augenaffectionen und speciell der Bindehauttuberculose durch das Koch'sche Mittel ein endgültiges Urtheil in bejahendem Sinne zu fällen, das hat uns der von Herrn Dr. Silex in der Berliner med. Ges. am 11. Februar 1891 demonstrirte Fall gezeigt, der nach anfangs bedeutender Besserung alsbald eine rapide Verschlechterung zeigte; sowohl aus dem Grunde, dass die Beobachtungsdauer eine noch zu kurze, als auch, dass das mit dem Tuberculin be-

handelte Material ein viel zu geringes bis jetzt noch ist, ist ein statistischer Vergleich der Vorzüge der Koch'schen Behandlung vor der früheren rein chirurgischen noch nicht angezeigt.

Scrophulöse Augenerkrankungen hat Herr Prof. Schöler nicht mit Tuberculin behandelt, da er keinen Grund hatte, für die völlig ausreichende trockene Behandlung mit Atropin, Calomel und gelber Salbe die umständliche Injectionscur zu substituiren. Derselben Ansicht ist auch Cohn (l. c.) Es liegen aber bereits von anderer Seite Erfahrungen über das Mittel bei scrophulösen und sonstigen tuberculösen Augenkrankheiten vor (Uhthoff l. c., Silex l. c., Königshöfer und Maschke l. c., Schwann.[1])

Schliesslich seien unsere weiteren Beobachtungen über die Wirkung des Mittels bei fünf nicht tuberculösen Augenkranken kurz erwähnt. In vier Fällen (ein Fall von beiderseitiger parenchymatöser Keratitis, ein Fall von beiderseitiger parenchymatöser Kerato-Iritis, ein Fall von specifischer linksseitiger Iridochorioiditis und Papillitis, ein Fall von rechtsseitiger Retinitis proliferans) handelte es sich mehr oder weniger sicher um Lues. Theils um das Bestehen von Tuberculose auszuschliessen (im vierten Falle konnte auch Tuberculose möglicherweise die Ursache der Netzhautproliferationen sein), theils um den Versuch zu machen, ob derartige Krankheiten durch das Hervorrufen einer allgemeinen fieberhaften Reaction auch vielleicht örtlich günstig zu beeinflussen wären, machte ich auf Herrn Professor Schöler's Anordnung die Injectionen bei diesen vier Fällen. Alle vier Pat. reagirten auf das Mittel, wie völlig Gesunde, d. h. nach grösseren Dosen (0,01) stellte sich ein fieberhafter Zustand ohne locale Symptome ein. Nur im dritten Falle trat auffälligerweise am Tage nach der letzten Injection 0,05 ein Recidiv am bereits gebesserten linken Auge auf: die Papille erschien ganz verschwommen, die staubförmigen Glaskörpertrübungen nahmen zu und auf beiden Augen

[1]) Deutsch. Med. Wochenschr. Nr. 3. Heilung eines tuberculösen Hornhautgeschwürs.

zeigte sich stärkere pericorneale Injection mit Lichtscheu. Nach dieser, wenn auch ganz vereinzelten Beobachtung macht es doch den Eindruck, als ob auch nicht tuberculöse Affectionen unter Umständen auf das Mittel reagiren können.[1]) Zugleich wurden alle vier Fälle mit Atropin und Inunctionen behandelt, und besserten sich die drei ersten Fälle danach bedeutend, der letzte Fall blieb unverändert. Im fünften Fall lag aller Wahrscheinlichkeit nach ein cavernöser Tumor der rechtsseitigen Orbita vor. Da aber bei dem kleinen, fünfjährigen Knaben auf derselben Halsseite zahlreiche Drüsenschwellungen bestanden, musste man jedenfalls die Möglichkeit eines tuberculösen Processes in der Orbita ebenfalls in Erwägung ziehen. Das Kind reagirte auf die Dosis von 0,001 weder local noch allgemein.

Wenn wir nun auch an dem einzigen tuberculösen Augenfall in unserer Klinik mit dem Tuberculin nicht so gute Erfahrungen gemacht hätten, ja trotzdem jetzt über manche Misserfolge, sogar über Gefahren[2]) — und vielleicht mit Recht — berichtet wird, welche die Anwendung des Mittels mit sich bringt, trotzdem bewundere ich auch jetzt noch, wo der anfängliche Enthusiasmus einer gewissen Ernüchterung Platz gemacht, nicht minder die scharfsinnige Beobachtung, welche ein durch biologische Vorgänge gewonnenes Mittel zur directen Bekämpfung einer so häufigen Erkrankung kennen lehrte. Jedenfalls kann sich unsere Therapie von diesem Gebiete der Forschung, das mit dem von der Immunität in so nahen Beziehungen steht und durch genauestes Studium der Wirkung der Bacillenexcretionen auf diese selbst bemüht ist, die gehörige Nutz-

---

[1]) Selbstverständlich verstösst diese Beobachtung nicht gegen die specifisch-diagnostische Bedeutung des Koch'schen Mittels, da die locale Reaction, wenn mit Sicherheit auf das Tuberculin zurückzuführen, erst auf eine so hohe Dosis eintrat.

[2]) Bericht von Virchow, B. Fränkel in der Berl. med. Ges. in der Discussion über den Vortrag des letzteren: „Ueber die Anwendung des Koch'schen Mittels bei Tuberculose."

anwendung für den Praktiker zu ziehen, mehr versprechen, als von den Chemikalien der Pharmakologie.

Nachträgliche Bemerkungen zu obigem mit Tuberculin behandelten Fall von Conjunctivaltuberculose.

Von Walther Albrand.

Der vorstehend beschriebene Fall von Conjunctivaltuberculose ist in der Prof. Schöler'schen Klinik unter anscheinend so günstigem Erfolg mit dem Tuberculin behandelt worden, dass wir ihn, unter Vorbehalt weiterer Beobachtung, als geheilt (?) bezeichneten. Wie recht wir aber gethan, diese Heilung nicht als eine unbedingte und definitive hinzustellen, das hat leider der fernere Verlauf gezeigt, insofern nach ca. einem Monat wiederum unzweifelhaft tuberculöse Gebilde auf der Conjunctiva auftauchten mit consecutiver Infiltration der unteren Wangennarbe.

Seit ihrer Entlassung (Ende Februar 1891) aus der Klinik bis Ende März 1891, zeigten das rechte Auge sowohl wie die Wangennarben, bei der Pat. ein durchaus normales Verhalten. Auffälligerweise aber traten ca. drei Wochen hindurch jeden Morgen in der Lidmuskulatur des linken Auges solche Krampferscheinungen auf, dass Pat. während 5 Minuten nicht im Stande war, das linke Auge zu öffnen. Sonst sollen, weder im Facialisgebiet derselben Seite, noch am übrigen Körper, Reiz- oder Lähmungserscheinungen nicht aufgetreten sein, und haben wir auch später, weder an den Lidern noch sonst irgendwo, etwas derartiges beobachtet.

Am 28. März 1891 bemerkte Pat. zuerst eine geringe entzündliche Ptosis des rechten oberen Lids, eine bald stärkere, bald schwächere Injection der Conjunctiva bulbi und zunehmende Secretion der rechten Bindehaut. Dadurch aufmerksam gemacht, untersuchte die Mutter der Pat. die Conjunctiva des rechten oberen Lids genauer, wo sie nahe dem Canthus ext. ein kleines „Bläschen" entdeckte, da, wo jetzt die grössere weissliche, gefässlose Protuberanz sich

befindet, zu welcher dasselbe in $1^1/_2$ Wochen anwuchs. Drei bis vier Tage darauf zeigte sich auch in der unteren Wangennarbe eine kleine, ganz umschriebene Anschwellung, die in den nächsten Tagen zwar langsam, aber deutlich sich vergrösserte. Im Uebrigen erfreute Pat. sich eines vorzüglichen Befindens; das Körpergewicht betrug 116 Pfund. Irgendwelche Schmerzen am Auge oder in den Wangennarben traten nicht auf. Eine noch zu Hause vorgenommene ärztliche Untersuchung constatirte, abgesehen von besagten Localaffectionen, überall normale Verhältnisse.

9. April 1891. Status praesens: In der unteren Wangennarbe, nahe ihrem vorderen Ende, fällt ein circumscriptes, ca. $^3/_4$ cm. langes und 5 mm. breites, von bräunlich-röthlicher und wenig schuppender Haut bedecktes, weichlich sich anfühlendes, wenig prominentes Knötchen auf, während die obere Narbe fest consolidirt und gesund aussieht. Befund am rechten Auge: Geringe Ptosis palpebr. dextr. sup., Conjunctiva bulbi mässig injicirt; Conjunctiva palpebr. inf. hochroth, leicht granulirt aussehend. Das ganze obere Lid ist wiederum stärker infiltrirt, namentlich nach dem äusseren Augenwinkel hin, so dass es sich in toto vermöge seiner steifen Beschaffenheit leicht umklappen lässt, wie der Deckel eines Buches. Nach Umwendung des Lids präsentirt sich sofort nahe am Canthus extr. unmittelbar am oberen Rande der grösseren Narben eine weissliche, rundliche, ca. 4 mm. im Durchmesser betragende Prominenz auf der sonst gesättigt roth und leicht granulirt erscheinenden Schleimhaut. Ausserdem nisten wieder in den gabeligen Verzweigungen der Schleimhautnarben überall durchscheinende, durch ihre, wenn auch geringe, doch deutliche Blässe gegen die Umgebung abstechende, ca. hirsengrosse Knötchen. Am folgenden Morgen wird die weissliche Protuberanz unter Cocaïnwirkung excidirt, und werden die glasigen Knötchen möglichst tief mit dem Galvanokauter zerstört. Der Knoten in der unteren Wangennarbe wird ausgelöffelt. Die exstirpirten Gewebspartikelchen werden in Pikrinsäure-Sublimat gehärtet,

in Alkohol nachgehärtet und in Photoxylin eingebettet. Die angefertigten Serienschnitte liessen nach der Färbung (nach Ziehe-Neelsen) überall deutlich nicht nur specifisch tuberculöses Gewebe, sondern auch reichlich Tuberkelbacillen erkennen.

23. April 1891. Entlassung der Pat. aus der Klinik, mit dem Auftrage, sich später wieder vorzustellen. Die untere Wangennarbe ist vernarbt. Rechtes oberes Lid völlig abgeschwollen. Conjunctiva palpebr. sup. dextr. zwar stärker geröthet als in der Norm, aber makroskopisch ohne Tuberkel-Verdacht. Conjunctiva palpebr. dext. infer. und Bulbi völlig blass. Rechter Bulbus und ebenso linkes Auge in jeder Beziehung normal.

Unser Fall zeigt zweifellos, dass die Heilung nach den Koch'schen Injectionen nur eine vorgetäuschte war. Denn anzunehmen, dass die erneute Eruption von Tuberculose auf eine frische, von aussen her stammende Infection zurückzuführen wäre, erscheint mir geradezu gekünstelt; so viel scheint mir sicher, dass die Koch'schen Injectionen keine Heilung von Bestand geschaffen haben, sei es nun, dass man vermuthen will, es wäre damals wirklich noch lebendes, lebende Tuberkelbacillen einschliessendes, tuberculöses Gewebe zurückgeblieben, sei es, dass zwar alles tuberculöse Gewebe nekrotisch geworden, sich aber nicht vollkommen nach aussen habe abstossen können, und nun nach Resorption desselben, die vorher gewissermaassen davon eingekapselten, noch lebenden Bacillen oder deren Sporen ihre verderbliche Wirkung wiederum entfaltet hätten. Daraufhin ohne Weiteres das Koch'sche Mittel als therapeutisches Agens zu verwerfen, scheint mir unstatthaft. Ich habe es sehr bedauert, dass Pat. sich weigerte, sich zum zweiten Male einer Koch'schen Injectionscur zu unterwerfen; denn nach den anfangs günstigen Erfahrungen ist man berechtigt, auch diesmal einen günstigen Erfolg von dem Tuberculin zu erhoffen, und ist es durchaus nicht gesagt, ob man, durch immer wiederholte Injectionscuren,

nicht schliesslich doch über den Process Herr würde, auch wenn es das zweite Mal noch nicht gelänge, eine Heilung von Bestand zu schaffen.

Weiterhin habe ich die feste Ueberzeugung, dass auch diesmal nach der rein chirurgischen Behandlung über kurz oder lang Recidive nicht ausbleiben werden. Ich bezweifle überhaupt, ob es auf die Dauer möglich sein wird, wenn man nicht unverantwortlich radical vorgehen will, auch auf rein chirurgischem Wege die Tuberculose der Augenbindehaut zu beseitigen — wie J. Müller meint — selbst unter so günstigen, rein localen Verhältnissen, wie in unserem Falle, wo nach jedem operativen Eingriff die schönste Vernarbung auftritt; — es fragt sich nur auf wie lange?

Ein Umstand konnte aber auch jetzt schon in diesem Falle prognostisch höchstes Bedenken erregen, nämlich der von Pat. selbst beobachtete Spasmus im Facialisgebiet des Musc. orbicularis oc. sin., zumal Pat. sich selbst sehr genau beobachtet, obwohl wir nichts Aehnliches bei ihr bemerkt haben. Die fragliche Annahme, ob nicht vielleicht ein Tuberkelheerd in der Nähe des Fascialiskerns erregend auf einen Theil desselben wirkt, oder ob nicht sonst etwa latent in der Bindehaut des linken Auges Tuberculose steckt, welche den Reiz auslöst, kann nicht einfach von der Hand gewiesen werden, wenn sie auch bei sonst negativem Befunde höchst hypothetisch ist.